Aus der Orthopädischen Klinik der Universität Frankfurt a. M.
Direktor: Professor Dr. HOHMANN.

# Über Kreuz- und Rückenschmerzen unter besonderer Berücksichtigung ihres Auftretens bei Sakralisation und Lumbalisation

*Inaugural-Dissertation*
*zur*
*Erlangung der Doktorwürde in der gesamten Medizin*
*der*
*Hohen Medizinischen Fakultät*
*der*
*Johann Wolfgang Goethe-Universität*
*zu*
*Frankfurt am Main*

*vorgelegt von*

PAUL ROWOLD
*aus Oberursel/Ts.*

**Dezember 1940**

Druck: W. Kramer & Co., Frankfurt am Main, Bornheimer Landwehr 57.

Aus der Orthopädischen Klinik der Universität Frankfurt a. M.
Direktor: Professor Dr. Hohmann.

# Über Kreuz- und Rückenschmerzen unter besonderer Berücksichtigung ihres Auftretens bei Sakralisation und Lumbalisation

*Inaugural-Dissertation*
*zur*
*Erlangung der Doktorwürde in der gesamten Medizin*
*der*
*Hohen Medizinischen Fakultät*
*der*
*Johann Wolfgang Goethe-Universität*
*zu*
*Frankfurt am Main*

*vorgelegt von*

PAUL ROWOLD
*aus Oberursel/Ts.*

Dezember 1940

Druck: W. Kramer & Co., Frankfurt am Main, Bornheimer Landwehr 57.

Gedruckt mit Genehmigung der Medizinischen Fakultät
der Johann Wolfgang Goethe-Universität zu Frankfurt a. M.

Referent: Prof. Dr. Hohmann.
Korreferenten: Doz. Dr. Stähler, Doz. Dr. Westermann.
Dekan: Prof. Dr. med. et phil. Guthmann.

R. UNIV.
BIBLIOTHEEK
LEIDEN

*Meinen lieben Eltern*

*in Dankbarkeit gewidmet*

Digitized by the Internet Archive
in 2026

https://archive.org/details/IA41551902_0088

Kreuz- und Rückenschmerzen bilden eine sehr häufige Klage, die den Kranken zum Arzt führen. Man muß hierbei genau nach der Genese der Beschwerden forschen, um für die Therapie den richtigen Angriffspunkt zu haben, denn die Ursachen dieser Beschwerden können sehr verschieden sein. Die Schmerzen strahlen vielfach aus und sind nicht am Ort der eigentlichen Erkrankung festzustellen.

Eine sehr bedeutsame Rolle spielen die Erkrankungen im kleinen Becken der Frau, die sehr häufig die Ursache erheblicher Rückenschmerzen sind. Ich möchte hier auf die erschöpfenden Ausführungen von Professor Martius verweisen, wie er sie in seiner Zusammenstellung „Die Kreuzschmerzen der Frau" zur Darstellung bringt.

Hier werden Angaben über Kreuzschmerzen bei Retroversio-flexio uteri und bei Senkungserscheinungen gemacht. Ferner werden Endometriose, Dysmenorrhöen, Parametritis posterior, Parametropathia spastica, Störungen in der Blutverteilung, Entzündungen, chronische Obstipation, Varikositäten, Tumoren im kleinen Becken und Wand- und Höhlenspannung angeführt.

Besonders wird auf Kreuz- und Rückenschmerzen hingewiesen, die sich bei Senkungserscheinungen des weiblichen Genitale vorfinden. Es kommt hier darauf an, die richtige Funktion des Stütz- und Haftapparates wieder herzustellen.

Der kleine hypoplastische Uterus soll bei Rückwärtsverlagerung häufig mit Schmerzen im Kreuz vergesellschaftet sein. Ein großer, entzündlich gestauter Uterus muß ebenso in Rechnung gezogen werden.

Bei diesen Befunden ist zunächst ein „Probepessar" zu versuchen, um festzustellen, ob die Patientin die Kreuzschmerzen verliert.

Bei Retroflexio uteri fixata, die dadurch am häufigsten zustande kommt, daß Narbenschrumpfungen nach Entzündungen auftreten, wird oft über heftige Kreuzschmerzen geklagt. Hierbei ist es aber wichtig, noch bestehende entzündliche Adnexbefunde auszuschließen. Chronische Obstipation oder gar extragenital bedingte Ermüdungserscheinungen müssen sicher ausgeschlossen sein. Eine Operation wäre hier ein grober Kunstfehler. Gebärmutterschleimhaut-Heterotopien oder Endometriosen an den verschiedensten Stellen des kleinen Beckens sind oft in Verbindung mit Dysmenorrhöen von Kreuzschmerzen begleitet. Das endo-

metriumähnliche Gewebe ist dem hormonalen Zyklus unterworfen und macht wie die Uterusschleimhaut die charakteristischen Veränderungen mit.

Bei Patientinnen in den dreißiger und vierziger Jahren sollen neu auftretende Menstruationsschmerzen, einschließlich den an die Zeit der Menstruation gebundenen Kreuzschmerzen dazu Veranlassung geben, eine Endometriose oder auch andere greifbare organische Befunde am Genitale bei der Diagnosestellung mit zu berücksichtigen, z. B. ein submuköses Myom.

Bei jungen Mädchen ist daran zu denken, daß ein kleiner, derber, unelastischer, hypoplastischer, nicht selten spitzwinklig anteflektierter Uterus in den Entwicklungsjahren die hormonal bedingte menstruelle Blutwelle nicht genügend aufnimmt und es dadurch zu schmerzhaften Wand- und Kapselspannungen kommt.

Die „dysmenorrhöischen Rückenschmerzen" können aber auch mit einer statischen Insuffizienz in Zusammenhang gebracht werden.

Durch bakterielle Entzündung des Beckenbindegewebes, wie wir sie bei Parametritis posterior haben oder durch die sich anschließenden Narbenbildungen und der damit verbundenen Verkürzung und Zusammenziehung des umgebenden Gewebes, können Kreuzschmerzen ausgelöst werden. Auch periproktitische Prozesse spielen hier eine Rolle.

Die glatte Muskulatur des uterinen Bandapparates kann durch spastische Dauerspannung Schmerzphänomene in der Kreuzbeinaushöhlung auslösen. Wir finden sie z. B. bei Intrauterinpessaren, abnormer sexueller Betätigung, wie die Onanie, Coitus interruptus und der mit schlechtem Gewissen, Widerstreben und gegen die innere Überzeugung durchgeführte Gebrauch von antikonzeptionellen Mitteln, ferner der unerfüllte Wunsch nach Kindern und die allmonatliche Enttäuschung bei Nichterfüllung dieses Wunsches, ferner die Dyspareunien bei Konflikten im Eheleben, vor. Ungenügende Kleidung, Durchnässung bei der Menstruation, übertriebene sportliche Betätigung müssen ebenso als Ursache ermittelt werden.

Die schmerzhaften Verkürzungsphänomene in den Gewebszügen können aber auch noch auf rein psychischem Wege entstehen. Spastische Befunde am linken Parametrium überwiegen und sind oft mit einer spastischen Obstipation verbunden, was an einen Zusammenhang dieses Befundes durch die Lagerung des Enddarmes denken läßt.

Psychische Therapie, Antineuralgika und Antispastika, sowie entsprechende Diät, Wärmebehandlung verschiedenster Art sind hier indiziert.

In hartnäckigen Fällen sind Novocaininjektionen empfohlen worden.

Es wird hier darauf hingewiesen, daß die Pars posterior des Retinaculum Uteri im weiblichen Körper in einer typischen Wechselwirkung mit affektbedingten, spastischen Erscheinungen des Darmes steht und gibt ein typisches Beispiel, wie sich die körperliche und psychische Entstehung von krankhaften Symptomen gegenseitig bedingen und gegenseitig steigern kann.

Störungen in der Blutverteilung bilden eine weitere Ursache der Kreuz- und Rückenschmerzen. Sie sind sicher durch Hyperämie bedingt. Hierher gehören auch solche Kreuzschmerzen, die mit größerer Regelmäßigkeit post cohabitationem auftreten. Krampfhafte Kontraktionen der Uterusmuskulatur können während der Kohabitation Kreuz- und Rückenschmerzen auslösen.

Entzündungen aller Art führen oft im Gebiet des kleinen Beckens durch Hyperämie zu Kreuzschmerzen. Stauungserscheinungen bei chronischer Obstipation gehören auch in dieses Gebiet.

Varikositäten der Beckenvenen lösen auch dumpfe Kreuzschmerzen aus. Unterbindung des varikös entarteten Plexus pampiniformis soll hier die Schmerzen zum Verschwinden bringen.

Innere Hämorrhoiden seien hierbei nicht zu vergessen, zumal der plexus hämorrhoidalis mit den anderen Venenplexus des kleinen Beckens in Verbindung steht. Thrombosen der Beckenvenen können je nach ihrem Sitz entsprechend lokalisierte Beschwerden hervorrufen.

Alle raumbeengenden Tumoren, wie Uterusmyome, intraligamentar entwickelte Ovarialzysten, Adnextumoren, große Blutsäcke bei Tubargravidität und alle gut- und bösartigen Tumoren auch die Retroflexio uteri gravidi sind von nicht zu unterschätzender Bedeutung.

Bei allen diesen durch die Wand- und Höhlenspannung der Organe des kleinen Beckens hervorgerufenen Sakralgien handelt es sich ohne Zweifel um „nervös übertragene gynäkologische Kreuzschmerzen".

Der Rücken- und Kreuzschmerz, der uns so als ein Universalsymptom in der Gynäkologie entgegentritt, soll uns aber nicht mit der Auffindung eines rein gynäkologischen Zustandes zufriedenstellen, denn oft ist das Forschen nach den zahlreichen statisch bedingten Beschwerden von besonderer Wichtigkeit, wie die folgenden Ausführungen zeigen sollen.

Der aufrechte Gang des Menschen ist durch eine komplizierte Konstruktion des Stütz- und Halteapparates ermöglicht worden. Wir können hier einen wesentlichen Unterschied in Bau und Funktion zwischen den

beiden Geschlechtern feststellen. Bei der Frau finden wir eine relativ längere, im Lumbalteil stärker als beim Manne lordotisch gebogene Wirbelsäule. Die geringere Prominenz des Promontoriums, die weitere untere Brustapertur, die stärkere Beckenneigung, die breiter als beim Mann ausladenden, flacheren, niedrigeren Darmbeinschaufeln, die niedrigere Symphyse, den flacheren Schambogen, den mehr zylindrisch gebauten knöchernen Beckenkanal im Vergleich mit dem mehr trichterförmigen des Mannes, sind alles Merkmale der Frau, welche mit den Anforderungen zusammenhängen, die während der Schwangerschaft und Geburt an ihr Skelettsystem gestellt werden und zum Teil der Raumbeschaffung und zum anderen Teil der Ausbalancierung der während der Tragzeit veränderten Gewichtsverteilung des weiblichen Körpers dienen. Die relativ größere Beckenweite bei der Frau hat bei ihr eine größere Konvergenz der Beine bis zum Knie und einen kleineren Schenkelhalswinkel als beim Manne zur Folge.

Die geringere Stabilität des Stützapparates der Frau stellt an den zugehörigen Halteapparat erhöhte Anforderungen, der aber seinerseits schwächer als beim Manne entwickelt ist. Auch die Bauchmuskulatur ist mit Rücksicht auf die Schwangerschaft weniger stabil als beim Manne. Dies allein kann schon eine statische Insuffizienz der Wirbelsäule und des Halteapparates derselben mit Kreuz- und Rückenschmerzen bedingen. Schanz stellt in einer Abhandlung über die „Insufficientia vertebrae" eine genauere Betrachtung über die Ursache und die Beschwerden dieses Zustandes an. Ein Mißverhältnis zwischen Traglast und Tragfähigkeit des Stütz- und Halteapparates wird von ihm in vielen Fällen für damit verbundene Beschwerden besonders in der Kreuz- und Rückengegend verantwortlich gemacht. Er bringt sogar allgemein nervöse Störungen hiermit in Zusammenhang, die durch eine erfolgreiche Therapie der statischen Beschwerden behoben werden konnten. In überaus schwerer Form wird die Osteomalazie für Insuffizienzerscheinungen verantwortlich gemacht. Bei den sehr plastischen Knochen kleiner Kinder treten allerdings diese Erscheinungen in den Hintergrund, selbst bei Plattfuß, Skoliose und rachitischen Deformitäten findet man sie häufig in nur geringen Ausmaßen.

Als besonders gefährdet stellt er die Wachstums- und Pubertätsperiode, Klimakterium und Seneszenz hin, weil hier der Körper überhaupt weniger widerstandsfähig ist. Kommen dann noch besondere Berufsanstrengungen hinzu, so ist ein Auftreten von Beschwerden leicht verständlich.

Alle Berufe, die den Ausübenden zwingen, andauernd die aufrechte Rumpfhaltung einzuhalten, die ihn zwingen, langdauernde Lasten zu

tragen, häufig schwere Lasten zu heben, geben eine Prädisposition zur Erkrankung an Insufficientia vertebrae.

Stützkorsett und Rumpfgipsverband geben nach Schanz Möglichkeit, die Wirbelsäule zu entlasten und die Beschwerden zu bessern.

Hans Albrecht unterscheidet von den Kreuzschmerzen, die durch rein funktionelle Insuffizienz bedingt sind, noch eine zweite Gruppe, welche die mit anatomischen oder entzündlichen Veränderungen einhergehenden Störungen umfaßt. Statische Kreuzschmerzen faßt er in die Gruppe von Beschwerden in der Regio iliosacralis zusammen. Er gibt an, daß die größte Anzahl der Krankheitsfälle durch Übergewicht (Schwangerschaft, Stillperiode, Klimakterium), angeborene oder erworbene Schwäche des Bandapparates und der Muskulatur, Lockerung des Kreuzdarmbeingelenkes, fehlerhafte Haltung, übermäßige Belastung und angeborene oder erworbene Skelettanomalien hervorgerufen werden. Entzündliche Affektionen des Ileosakralgelenkes, die infektiösen, spezifischen und rheumatischen Arthritiden und endlich die beim Weibe nicht selten auftretende, sicher zum Teil endokrin bedingte Osteoarthropathia deformans, empfiehlt er zu beachten.

Ich komme nun auf die Ausführungen von Martius zurück und folge seinen weiteren Betrachtungen über das weibliche Stütz- und Haltesystem unter besonderer Berücksichtigung der Verhältnisse während der Schwangerschaft. Nach ihm wird die Bedeutung der Schwangerschaftsauflockerungen der Beckenverbindungen orthopädisch nicht genügend bewertet. Erweiterungen im Ileosakralgelenk und in der Symphyse spielen hier die größte Rolle, wie es sich durch Experimente auch beim Meerschweinchen hat zeigen lassen. Diese Erscheinungen sollen sich auch außerhalb der Schwangerschaft während des hormonalen Zyklus in regelmäßigen Schwankungen nachweisen lassen. Er kommt zu dem Schluß, daß die häufigen prämenstruellen, menstruellen und postmenstruellen Kreuzschmerzen zum Teil wenigstens neben den durch die menstruelle Gewebshyperämie im kleinen Becken und im Kreuz entstehenden Schmerzen als hormonal bedingte, intermittierende, statische Insuffizienzerscheinungen des Stützapparates gedeutet werden können.

Bedeutungsvoll sind die Anomalien des Stütz- und Halteapparates, die als typisches Symptom den Kreuz- und Rückenschmerz aufweisen. In erster Linie wird der Hängeleib erwähnt. Er führt infolge einer falschen Gewichtsverteilung zu einer stärkeren Lordose, die als ein Versuch die statischen Verhältnisse wieder ins Gleichgewicht zu bringen, zu deuten ist. Es verbindet sich hiermit eine stärkere Beckenneigung, das sogenannte Hohlkreuz kommt zur Ausbildung. Gleichzeitig erfordern diese Veränderungen eine Mehrleistung der Muskulatur. Hinzu treten beim Hängeleib enteroptotische Beschwerden im engeren Sinn. Durch

den sogenannten Fallschmerz d. h. durch Anhebung und Fallenlassen des Hängebauches kommt es zu Zerrungen, die sich nach dem Kreuz hinziehen und dort Schmerzen auslösen. Durch eine Leibbinde sind die Beschwerden meistens leicht zu be„heben". In derselben Weise wie beim Hängeleib wird die Statik der Wirbelsäule auch durch große Tumoren, z. B. Ovarialzysten oder Myom und durch starken Aszites beeinflußt. Auch die verstärkte Lendenlordose der Hochschwangeren sei hier der Vollständigkeit halber angeführt. Über Lendenlordose und Kreuzschmerzen äußert sich Ludwig Stehr in einer Abhandlung.

Es werden die mit der Lendenlordose zusammenhängenden pathologischen Prozesse im Lenden-Kreuzbereich beschrieben, deren bei weitem häufigste sich zwischen den Dornfortsätzen der Lendenwirbel abspielen. Dabei handelt es sich um einen Symptomenkomplex, zu dessen Zustandekommen zwei Komponenten, die Lordose der Lendenwirbelsäule und eine große Höhe der Dornfortsätze erforderlich sind. Eine Zunahme der Lordose im Verein mit der Höhe der Dornfortsätze kann zur gegenseitigen Berührung der Dorne mit folgender Abschleifung, oft auch Nearthrosenbildung und sekundärer Arthrosis deformans führen. Für dieses im Röntgenbild sehr oft zu beobachtende Bild wird der Name „Osteoarthrosis interspinosa" treffend und unmißverständlich vorgeschlagen. Bei der seitlichen Röntgenaufnahme ist darauf zu achten, daß der Patient sich in gerader Haltung, also stehend, befindet und nicht mit angezogenen Beinen, wie es zur besonderen Aufnahme des Iliosakralgebietes erforderlich ist. Ferner werden Zusammenpressungen von Wirbelbogenteilen mit Abschleifungen und deformierenden Veränderungen, gleichfalls infolge vermehrter Lendenlordose, meist auch unter der Voraussetzung einer echten oder unvollständigen Spina bifida occulta beschrieben, auf deren Seltenheit und schwierige Erkennung im Röntgenbild hingewiesen wird. Die infolge besonderer Inanspruchnahme der letzten Zwischenwirbelscheibe durch die Lordose und die besonders weitgehenden Bewegungskomponenten bedingten deformierenden Veränderungen, die nicht selten in diesem Bereich auch zu hinteren, in den Wirbelkanal reichenden Randwülsten Anlaß geben und auf diese Weise zu eigentümlichen Beschwerden führen können, werden erwähnt.

Ebenso das häufige Vorkommen von Spondylarthrosis deformans (im Gegensatz zur Spondylosis def.) im untersten Lendenbereich infolge sehr variabler Schiefstellung der letzten Intervertebralgelenke, wodurch diese einer vermehrten Druckbelastung des Gelenkknorpels ausgesetzt sind, während die übrigen Intervertebralgelenke vorwiegend Schubbelastung aufweisen, so daß deformierende Prozesse an ihnen überwiegend nur den Knorpel betreffen und gewöhnlich nicht zu Knochenwucherungen führen.

Schließlich wird das Bild der Fehlgelenkbildung zwischen Spina iliaca post. sup. und dem Kreuzbein beschrieben, das auch im Röntgenbild nicht immer erkennbar ist.

Stehr betont, daß diese Zustandsbilder erst durch die Klinik in ihrer pathologischen Physiologie näher erwiesen oder ausgeschlossen werden müssen.

Als Beschwerden verursachende Momente in der Ätiologie der Kreuzschmerzen seien die Veränderungen am Traggewölbe des Fußes erwähnt. Das große Heer der Senk- und Plattfußkranken liefert hier ein erhebliches Kontingent. Eine orthopädische Behandlung ist hier am Platze. Ferner ist auf richtiges Schuhwerk zu achten, da es eine bekannte Tatsache ist, daß z. B. zu hohe Absätze der Schuhe eine verstärkte lordotische Haltung der Lendenwirbelsäule bedingen und so zu Ermüdungsschmerzen der langen Rückenmuskeln führen. Wenn die Unterstützungsfläche durch zu spitze Schuhe noch verringert und der Schuh außerdem noch durch schlechten Sitz sich auszeichnet, so kommt es schnell zu Zwangshaltungen, die eine erhöhte Muskelarbeit erfordern.

Haltungsanomalien der Lendenwirbelsäule und Einstellungsanomalien des Os sacrum werden weiterhin als Ursache für Kreuz- und Rückenschmerzen hingestellt. Scherb spricht vom Spitzkreuz, Sacrum acutum, d. h. das flache oder nur wenig gewölbte Kreuzbein ist gegen die Lendenwirbelsäule stärker als gewöhnlich abgewinkelt. Ihm wird das Sacrum arcuatum (arcus = Bogen) gegenübergestellt. Hier ist das Kreuzbein übermäßig stark gebogen und bildet mit den Lendenwirbeln eine deutliche S-Figur. Die Schmerzen sollen hierbei durch eine übermäßige Zerrung und Dehnung der lumbosakralen Gelenkverbindungen bedingt sein. Fast immer soll es sich hier um weibliche Patienten handeln.

Die angeführten Haltungsanomalien führen zu einer Überlastung der Rückenmuskulatur, die in einen schmerzhaften Spannungszustand gerät. Es entsteht der sogenannte Hartspann der übermüdeten Muskulatur. Auch die dabei beanspruchten Ansatzstellen der Muskeln lösen Ermüdungsschmerzen aus. Infolge des aufrechten Ganges ist die Beanspruchung der unteren Partien besonders intensiv. Durch Lockerungsübungen und Bewegungssport sollen die durch einseitige Beanspruchung erschöpften Muskelpartien gelockert und einer Erholung zugeführt werden.

Nicht allein Überanstrengung, Anlageschwäche und Systemerkrankungen des Stützapparates, sondern streng lokalisierte Krankheitsprozesse und Bauabnormitäten in der Lumbosakral- und Iliosakralgegend können muskuläre Abwehrreaktionen hervorrufen, die als diffuse Kreuz- und Rückenschmerzen in Erscheinung treten. Hier seien anatomisch

lokalisierte Abwegigkeiten, Entzündungen, Traumen, rheumatische Veränderungen usw. angeführt.

Bei den vorhergegangenen Ausführungen ist es verständlich, daß diese Veränderungen bei der Frau schon in geringerer Stärke zu Beschwerden führen können als beim Manne. Beim Manne spielen Unfallfolgen in der Praxis eine größere Rolle, während bei der Frau die besondere Labilität der Lumboiliosakralgegend zu orthopädischer Behandlung Anlaß geben.

Als nicht geschlechtsspezifische Erkrankungen sei die Bechterewsche Erkrankung erwähnt, bei der ein aufsteigender und ein absteigender Typ zu unterscheiden ist.

Die Assimilationsformen der Lumbosakralwirbel sollen im folgenden Teil einer eingehenderen Betrachtung unterzogen werden.

Zunächst will ich noch kurz erwähnen, daß die Spina bifida occulta manchmal zu lokalen Schmerzsymptomen führen kann. Sie finden ihre Erklärung in dabei vorkommenden Cysten, derben bindegewebigen Verwachsungen oder regenerativen Vorgängen in den Knochen. Dellenbildung, Verfärbung, Teleangiektasie, Behaarung, Narbenbildungen über Kreuzbein- und Lendenwirbelsäule können auf verdeckte Spaltbildungen hinweisen.

Mein Lehrer, Herr Prof. Hohmann, veröffentlichte eine Abhandlung über Spondylolyse, Spondylolisthesis und Wirbelverschiebung nach hinten. Dabei auftretende Beschwerden sind beim Bücken sehr intensiv, der Patient stützt sich gerne auf die Oberschenkel, um die statische Belastung zu beheben. Lordose und vorragender Dornfortsatz können bei Inspektion schon festgestellt werden. Das Röntgenbild schafft hier sehr schnell Klarheit. Auch bei einem Rutsch nach hinten kann der Wirbel den Wirbelkanal beengen. Bedingt ist dies durch die Degeneration einer Zwischenwirbelscheibe eines Wirbels, die durch Alter oder Traumen irgendwelcher Art verursacht sein kann. Ausführliche Angaben finden wir in Schmorls Arbeiten über die gesunde und kranke Wirbelsäule.

Die vorhergehenden Ausführungen haben zeigen sollen, daß der Gynäkologe hier besondere Sorgfalt walten lassen muß, um etwa vorhandene Beschwerden in ihrer Ursache zu deuten. Die eigenartigen Belastungsverhältnisse, die noch zum erheblichen Teil unter hormonal bedingter zyklischer Beeinflussung stehen, machen es begreiflich, daß mechanisch bedingte Verbraucherscheinungen der Iliosakralgelenke besonders bei der Frau auftreten. Verwiesen sei nochmals auf akute Arthritiden dieser Gelenke, die bei Scharlach, Ruhr, Grippe, Typhus, ferner bei anderen Infektionen, z. B. durch Staphylokokken, Gonokokken und Lueserkrankungen sich vorfinden. Auch chronische Arthritiden sind

hier beschrieben worden, ferner gichtische Erkrankungen mit der Ausbildung von ausgesprochenen Tophi am Os sacrum. Rheumatische Erkrankungen gehören dazu. Traumen während und sofort nach dem Partus in den Knochenverbindungen können zu einer großen Schmerzhaftigkeit des Gelenkes, zu einer Unbeweglichkeit des betreffenden Beines und zu einer tastbaren Anschwellung und Druckempfindlichkeit der Gelenke von innen und von außen führen.

Die während der Geburt geschädigten ligamentären und kapsulären iliosakralen Gelenkverbindungen können im Laufe der Zeit sich vollkommen reaktionslos durch entsprechenden Umbau zurückbilden. Sie können aber auch durch die Bildung starker Verkalkungen oder durch periostale Knochenwucherungen im Ansatzgebiet des Beckenbandapparates zur Ausheilung gelangen.

Dadurch entsteht die erstmalig von Barsony beschriebene Ostitis condensans ilii, die sehr heftige Kreuzschmerzen hervorruft. Sie unterscheidet sich im Röntgenbild von den deformierenden Gelenkveränderungen der Iliosakralgelenke dadurch, daß die sichtbaren, diffusen Strukturverdichtungen nur im gelenknahen Bezirk des Darmbeines zu finden sind. Die strukturellen Spätveränderungen entsprechen denjenigen nach echten Beckenverletzungen, und zwar nicht nur was den Röntgenbefund anbetrifft, sondern auch bezüglich der Kreuzschmerzen, die noch lange Zeit nach dem Geburtstrauma oder nach der durch eine Gewalteinwirkung von außen entstandenen Beckenverletzung vorhanden sein können und besonders bei Verrichtung schwerer körperlicher Arbeit, beim Bücken und längeren Stehen und Gehen in Erscheinung treten. Daß schließlich ein statisch so stark beanspruchtes Gelenk wie die Iliosakralverbindung auch sehr häufig schmerzhafte Arthrosen und Osteoarthrosen aufweist, ist verständlich.

Überhaupt stellen die Osteoarthrosen in den Knochen und Gelenken der gesamten Lumboiliosakralregion im fortgeschrittenen Alter der Frau die überwiegend häufige Ursache für Kreuz- und Rückenschmerzen dar. Die durchgemachten Reizzustände an den Knochen lassen sich oft in der Form von Spangenbildungen, Randwülsten oder Zacken an den Gelenkkanten röntgenologisch feststellen, Veränderungen, die als Zeichen erlittener periostaler Reizungen an den Ansätzen der Bänder vorhanden sind (Schmorl und Junghanns). In gemeinsamer Arbeit haben der Gynäkologe Bockelmann und der Orthopäde Kreuz die Osteoarthrosen des Lendenwirbelsäulenkreuzbeingebietes mit Bezug auf die Entstehung von Kreuz- und Rückenschmerzen eingehend untersucht.

Im Klimakterium, bei operativer Entfernung der Ovarien oder durch Röntgenstrahlen hervorgerufene Störungen der hormonalen Tätigkeit

treten Veränderungen auf, für die man die Bezeichnung Arthropathia ovaripriva geprägt hat.

Die genannten Knochen- und Gelenkerkrankungen der Lumboiliosakralgegend, zu denen auch die von den Zwischenwirbelscheiben ausgehende Spondylosis deformans (Schmorl, Junghanns) gehört, stimmen ihrem Wesen nach mit den im Klimakterium auch in anderen Gelenken auftretenden Abnutzungserscheinungen überein.

Zum Schlusse sei hier noch die Osteomalazie erwähnt, die bei ihrem Auftreten die statischen Veränderungen sehr ungünstig beeinflussen muß. Vigantol, Kalk und Höhensonnenbestrahlung sind hier therapeutisch am Platze. Bei Kreuz- und Gliederschmerzen sonst nicht erklärbarer Art, bei endokrin gestörten jungen Mädchen und Frauen empfiehlt es sich jedenfalls immer, an die Möglichkeit einer beginnenden osteomalazischen Erkrankung zu denken und auf Grund der Wahrscheinlichkeitsdiagnose die oben angedeutete Therapie in Anwendung zu bringen.

Nicht unerwähnt möchte ich lassen, daß man bei Klopfempfindlichkeit eines Wirbeldornes an tuberkulösbedingte Wirbelkaries denken muß.

Tumormetastasen bei primären Lungen-, Mamma-, Prostatatumoren und Hypernephromen bei älteren kachektischen Patienten mit konstanten, bohrenden Schmerzen dürfen nicht vergessen werden.

*Hexenschuß* und traumatisch bedingter Rückenschmerz werden auch nicht als spezifisch für nur ein Geschlecht gewertet. Dieses Krankheitsbild kommt häufig bei beiderlei Geschlecht vor.

M. zur Verth gibt uns aber doch einige Anhaltspunkte, sie differentialdiagnostisch voneinander zu unterscheiden, was bei der Unfallbegutachtung von großer Wichtigkeit sein kann. Hierzu stellt er folgende Übersicht auf:

Zur Verth:

„Differentialdiagnose: Hexenschuß / Traumatischer Lumbago.

| | Rheumat. Hexenschuß | Traumat. Lumbago |
|---|---|---|
| Entstehung: | Meist belanglose Veranlassung, Bücken, Heben, Stemmen, kann auch belangvoll sein. | Erhebliche Gewalteinwirkung, schweres Heben, Stemmen, Sturz. |
| Schmerz: | Diffus, kann den Ort wechseln, oft überwältigend heftig. | Umschriebener konstanter Schmerzpunkt, meist nicht so überwältigend. |

| | Rheumat. Hexenschuß | Traumat. Lumbago |
|---|---|---|
| Verlauf: | Oft sehr chronisch, in Wellenform, bei geringster Ursache mehrfach neuer Anfall. | Langsam abklingend etwa innerhalb 3—4 Wochen, nur bei erheblicher Einwirkung neuer Schmerzanfall. |
| Vorgeschichte: | Oft gehen mehrere ähnliche Anfälle oder andere Neuralgien und Rheuma an anderen Stellen voraus. | Keine Vorerkrankungen. |
| Andere diagnostische Zeichen: | Okkulte Herde beachten (Rachen, Nase, Ohr)! Es kann Eosinophilie vorliegen. Blutsenkung oft beschl. | Diese verdächtigen Zeichen fehlen im allgemeinen. Dafür gegebenenfalls Bluterguß oder umschriebene Schwellung. |

Der rheumatische Hexenschuß wird am wirksamsten mit Antineuralgica und Schwitzprozeduren angegangen. Der traumatische Lumbago bedarf der Ruhe."

Zur Frage nach den Ursachen der Kreuz- und Rückenschmerzen ist die Lumbalisation und Sakralisation ein noch nicht restlos geklärtes Problem. Ob und wodurch diese Entwicklungsanomalien Schmerzen auslösen können, muß weiterhin durch sorgfältige Beobachtungen näher begründet werden. Zunächst soll auf die Namengebung dieses anatomischen Begriffes eingegangen werden.

Unter Sakralisation verstehen wir die Einbeziehung des letzten präsakralen Wirbels in die geschlossene Knochenmasse des Kreuzbeins.

Mit anderen Worten, dieser Wirbel wird kreuzbeinähnlich gestaltet und an das Kreuzbein assimiliert. Man hat also auch den Begriff „Assimilationsformen der Lumbalwirbel" geprägt. Wird dagegen der erste Kreuzbeinwirbel mit in die Lendenwirbelsäule einbezogen, so spricht man von einer Lumbalisation. Da diese Befunde röntgenologisch sehr ähnlich sind, war man versucht, eine einheitliche Bezeichnung für sie zu prägen. Man sprach von Übergangswirbeln. Klinisch ist es aber nicht ganz gleichgültig, diese beiden Arten von Übergangswirbeln zusammen zu bringen.

In einem Fall haben wir ein verlängertes Kreuzbein, im anderen Fall ein entsprechend verkürztes. Letzteres führt zu ungünstigeren statischen Verhältnissen und dadurch zu leichterer Ermüdbarkeit, wie Martinus in seinen Ausführungen angibt.

Das anatomische Zustandsbild der Sakralisation möchte ich an dieser Stelle etwas genauer betrachten.

Der präsakrale Lendenwirbel zeigt verbreiterte Querfortsätze, welche spangenartig oder schmetterlingsflügelartig zum Kreuzbein und zum Darmbein ziehen, mit diesem entweder knöchern verschmolzen oder durch einen Gelenkspalt halbgelenkig verbunden sind. Bald ist nur der eine Querfortsatz in dieser Weise übermäßig ausgebildet, bald ziehen beide Querfortsätze breitspangig oder breitplattig zum Kreuz- bezw. Darmbein. In manchen Fällen, namentlich von einseitiger Sakralisation erscheint auch der Körper des präsakralen Wirbels von veränderter Gestalt, seine zylindrische Form ist keilförmig ausgebildet.

Zur Verth zeigt an einem Präparat Veränderungen des Wirbelkanals des entsprechenden Wirbels. Es handelt sich um eine dreieckige Verziehung an der der Sakralisation gegenüberliegenden Seite. Diese Verziehung macht er für Beschwerden an der der sakralisierten gegenüberliegenden Seite verantwortlich, falls sie dort auftreten sollten.

Ischiasartige Schmerzen werden bei Sakralisation teils durch die Lendenskoliose erklärt mit eventueller chronischer Arthrose der kleinen Wirbelgelenke. Allerdings nur bei Einseitigkeit des Zustandsbildes, da bei symmetrischer Sakralisation eine durch sie bedingte Skoliose nicht zu erwarten ist. Bei der Skoliose gerät besonders die untere Partie des Muskulus sacrospinalis übermäßig in Spannung. Dieser Hartspann, der oft mit Druckschmerzhaftigkeit verbunden ist, kann die Beschwerden erklären. Auch Einklemmungen von Nervenästen des Plexus lumbalis und sacralis zwischen Beckenrand, Kreuzbein und dem breiten Querfortsatz scheinen vorzukommen und zu Beschwerden Anlaß zu geben (Hohmann).

Heidsieck, aus Schedes Klinik, hat in einem Falle eine Schmerzausstrahlung im Verlauf des Nervus obturatorius beobachtet, während im allgemeinen mehr die ischiatischen Schmerzen überwiegen.

Seine schematische Darstellung der beiden Nervenplexus zeigt den aus lumbalen und sakralen Wurzeln zusammen gebildeten Truncus lumbosacralis, den Nervus ischiadicus, dessen obere lumbale Nervenwurzel über die Ventralseite des 5. Lendenquerfortsatzes und dann über den Seitenteil des 1. Kreuzwirbels hinweg verläuft. Die letzte lumbale Nervenwurzel tritt aus dem Rückenmark heraus durch eine Lücke nach vorn ventral. Bei Sakralisation kann diese sehr verengt sein. Sie wird vom Körper des

5. Lendenwirbels, seinem Querfortsatz und der Basis des Kreuzbeines gebildet. Man kann deshalb hier einen Druck auf die Nervenwurzel annehmen. In anderen Fällen von einseitiger Sakralisation sieht man aber die Schmerzen gerade auf der anderen, nicht sakralisierten Seite auftreten und muß in diesen Fällen wohl annehmen, daß gerade auf der beweglichen Seite es zu Zerrungen der Nerven kommt, wenn die andere Seite knöchern fixiert ist.

(An dieser Stelle sei zum Vergleich noch einmal an die Betrachtung zur Verth über die Verziehung des Wirbelkanals erinnert.)

Schmorl hat in seinen zahlreichen Wirbeluntersuchungen eine derartige hochgradige Einengung der überzähligen Kreuzbeinlöcher nicht beobachten können, hält sie aber für möglich. Die vielen Meinungsverschiedenheiten über die Sakralisation und ihre Folgen ist zum guten Teil in der nicht immer exakten röntgenologischen Darstellung zu suchen. Aus diesem Grunde hat Warner eine genaue Darstellungsart näher angegeben.

Andere Betrachtungen über die Schmerzursache bei Sakralisation stellt zur Verth an. Er unterzieht die vielfach früh einsetzende Osteoarthrose einer eingehenden Untersuchung. Die Arthrose sitzt zunächst an der Sakralisationsfuge, worauf besonders Junghanns hinwies, darüber hinaus aber in allen Fällen auch am Kreuzbein-Lendengelenk. Nicht nur die Richtung der Gelenkfläche ist häufig verändert, sondern auch das Gelenk verkleinert und mit Höckern umgeben. Der Knorpel ist nur zum Teil normal erhalten, zum Teil zerfasert und geschwunden.

Normale Lenden-Kreuzbeingelenke, sagt zur Verth, habe er niemals an der sakralisierten Seite gefunden. Die Ansicht, daß die völlig knöcherne Sakralisation keine Beschwerden mache, teilt er nicht. Er habe bei jeder Art Sakralisation Beschwerden gefunden.

Weiterhin führt er aus, daß die Lendenskoliose bei den Sakralisierten auffallend selten sei. Die Neigung zum Ausgleich, zum geraden Wachstum sei gewaltig. Die nächsten über dem sakralisierten Wirbel liegenden Körper führen schon wieder zur geraden Richtung. Daß aber die ganz kurze, aus dieser Keilform und ihrem Ausgleich sich ergebende Lendenskoliose Beschwerden machen kann, wissen wir aus der Skoliosenlehre.

Junghanns spricht in seinen Ausführungen über „die anatomischen Besonderheiten des fünften Lendenwirbels und der letzten Lendenbandscheibe" von einer *erworbenen Sakralisation.*

Hier wird die Osteochondrose der letzten präsakralen Bandscheibe, die entweder ganz umschrieben den letzten Zwischenwirbelraum befallen kann oder auch als Folge von Belastungsveränderungen bei der Wirbel-

säule vorkommt, für verantwortlich gemacht. Durch die Degeneration im Zwischengelenkstück, die zunehmende Zermürbung der unter dem vorgleitenden Wirbelkörper liegenden Zwischenwirbelscheibe kommt es zu einem Absinken der ganzen Wirbelsäule und somit zu einer Annäherung des verbreiterten Querfortsatzes, der bald mit dem Kreuz- und Darmbein in Berührung kommen kann. Es bildet sich je nach den Gegebenheiten Arthrosis und Knochensklerose aus. Oft fand man an dieser Stelle eine Bursa. Die Schmerzen sind streng lokalisiert und treten besonders beim Beugen nach vorn auf (Martius). Das gilt ebenso für die angeborene Sakralisation, bei der es zu Schleimbeutelentzündung und chronischer Knochenhautentzündung kommt.

Durch Entfernung des Querfortsatzes sind in diesen Fällen schon gute Resultate erzielt worden.

Die Ansicht, daß es bei einer Sakralisation oder Lumbalisation in keinem Falle zu Beschwerden kommen kann, daß sie also völlig belanglos für den Träger eines solchen Zustandes sei, wird von den meisten Forschern abgelehnt.

Allerdings muß es nicht immer zu Beschwerden kommen. Besonders leicht werden sie jedoch durch Traumen, Infektionen oder Überanstrengung ausgelöst (zur Verth).

Die Angaben über die Häufigkeit der Sakralisation und Lumbalisation sind sehr verschieden und zum Teil auf mangelhafte Röntgenuntersuchung, zum Teil auf die verschiedene Deutung des Röntgenbefundes zurückzuführen. Martius hält es für richtig, erst bei gelenkiger oder knöcherner Verbidnung des Querfortsatzes mit dem Kreuzbein von einer Sakralisation zu sprechen.

Eine einfache Verbreiterung desselben aber will er davon ausschließen.

Über die Röntgentechnik gibt uns Warner genauere Richtlinien.

Durch die Aufrichtung der menschlichen Wirbelsäule, die den aufrechten Gang erst ermöglicht, kommt der am Becken befestigte obere Teil des Kreuzbeins und der 5. Lendenwirbel in eine abgewinkelte Stellung in Bezug auf die ganze Wirbelsäule bei aufrechter Haltung. Es kommt nun darauf an, diese Winkelstellung auszugleichen, um klare, übersichtliche Verhältnisse für eine Röntgenaufnahme herzustellen. Die einzelnen Wirbelanteile dürfen im Bild nicht zur „Übereinanderprojektion" kommen.

Das Becken muß hochgelagert werden, der Patient wird aufgefordert, einen Katzenbuckel zu machen. Dies wird durch eine Zugschnur unterstützt, die unterhalb des Kniegelenkes an beiden angezogenen Beinen be-

festigt wird und um den Nacken zu liegen kommt. Die Beine werden dann abduciert. Vollständige Expiration unterstützt die gewünschte Aufrollung des unteren lumbosakralen Abschnittes. Bei dem so gelagerten Becken unseres Patienten, der dabei mit dem Rücken über der Röntgenplatte liegt, erhalten wir bei lotrechter Projektion ein übersichtliches Bild.

Bei ungenügender „Aufrollung" können etwas mehr schräg von unten her kommende Strahlen richtige Projektionen schaffen.

Junghanns gibt in seiner Arbeit über „Die anatomischen Besonderheiten des fünften Lendenwirbels und der letzten Lendenbandscheibe" eine Zusammenstellung über die Häufigkeit der „Sakralisation" in Prozenten, die ich an dieser Stelle wiedergeben möchte.

| | | | |
|---|---|---|---|
| Goljanitzki | 0,6 | Brailsford | 8,1 |
| Lübke | 1,0 | Ikljaracik | 9,0 |
| Hirsch | 1,3 | Giles | 9,2 |
| Sachs | 1,7 | Martius (Männer) | 9,5 |
| Rossi | 2,0 | Imbert | 10,0 |
| Blumensaat u. Clasing | 2,8 | Vasiljeva | 11,0 |
| Moore | 3,8 | Martius (Frauen) | 12,0 |
| Léri | 4,0 | O'Reilly | 13,0 |
| Rocavilla | 4,0 | Schüller | 23,0 |
| Hueck u. Heise | 4,2 | zur Verth | 25,0 |
| Meyer-Burgdorff | 4,5 | Ingebrigtsen | 25,0 |
| Turner | 5,0 | | |

Die im Schrifttum niedergelegten Häufigkeitsstatistiken der Sakralisation geben ein vollkommen uneinheitliches Bild. Die Zahlen schwanken zwischen 0,6—25 %. Auch eine Zusammenstellung über die verschiedene Beteiligung einzelner Menschenrassen hat weit auseinandergehende Grenzwerte zwischen 0,7 und 45 %. Diese Werte sind deshalb nicht untereinander vergleichbar, weil ihnen ganz verschiedene Untersuchungsarten zugrunde liegen.

Häufigkeit der Sakralisation bei verschiedenen Rassen in Prozenten:

| | | |
|---|---|---|
| Lappländer | 0,7 | (Ingebrigtsen) |
| Europäer | 4,0 | (Mauclaire u. Flips) |
| Russen | 5,0 | (Turner) |
| Norweger | 5,3 | (Ingebrigtsen) |
| Feuerländer | 41,0 | (Albanese) |
| Niedere Rassen | 45,0 | (Bohart) |

Es handelt sich meist um Zahlenwerte aus alten Skelettsammlungen, teils um Durchsichten größerer Röntgenbildersammlungen, wobei meist

Nierenübersichtsaufnahmen zugrunde gelegt wurden, und nur zum kleinsten Teil um wirklich systematische, pathologisch-anatomische Reihenuntersuchungen, wie in den Zahlen von Lübke, die am Schmorlschen Institut gewonnen wurden. Ein weiterer Grund, der einen Vergleich dieser Zahlen unmöglich macht, ist die Einführung der Bezeichnung „Lumbalisation" für einen Wirbel, der sich von der geschlossenen Knochenmasse des Kreuzbeins ablöst und die Merkmale eines Lendenwirbels annimmt. Größtenteils ist im Schrifttum keine Angabe über die Gesamtwirbelzahl gemacht worden. Bei Nichtbeachten der Gesamtwirbelzahl kann leicht eine Verwechslung zwischen Lumbalisation und Sakralisation auftreten.

Aus einigen Angaben aus dem Schrifttum geht weiterhin hervor, daß man bei Menschen, die über Kreuzschmerzen klagen, besonders häufig Sakralisationen findet — bis 60%. (Aimes und Jaques 25%, Léri 53%, Imbert und Catalorda mit 60% Fälle schmerzlicher Sakralisation.)

*Häufigkeit von Lumbalisation und Sakralisation in %.*

| | Sakral. | Lumbal. | zusammen |
|---|---|---|---|
| *Hirsch* | *1,3* | *2,4* | *3,7* |
| Blumensaat u. Clasing | 2,8 | 2,2 | 5,0 |
| Hueck u. Heise | 4,19 | 1,33 | 5,52 |
| *Lübke* | *1,0* | *9,0* | *10,0* |
| *Léri* | *4,0* | *6,0* | *10,0* |
| Kümmel u. Kautz | — | — | 10,0 |
| Martius (Frauen) | 12,0 | 8,0 | 20,0 |
| Vasiljeva | 11,0 | 11,0 | 22,0 |

Eine Übersicht über Aufnahmen von 3000 Wirbelsäulen mit 144 Übergangswirbeln = 4,8% (80 männl., 64 weibl.) von Reisner-Ffm. gemacht im Schmieden-Hohlfelderschen Röntgeninstitut während einer Zeit von 6 Jahren.

| | | | 3000 | 144 |
|---|---|---|---|---|
| Ia Doppelseitig vollkommen | 19 | (10 m, 9 w) | 0,6% | 13,0% |
| Ib Doppelseitig gelenkig | 9 | (6 m, 3 w) | 0,3% | 6,0% |
| IIa Einseitig vollkommen | 60 | (34 m, 26 w) | 2,0% | 42,0% |
| IIb Einseitig gelenkig | 51 | (26 m, 25 w) | 1,7% | 35,5% |
| III Eine Seite vollkommen, eine Seite gelenkig | 5 | (4 m, 1 w) | 0,2% | 3,5% |
| Summe | 144 | | 4,8% | 100 % |

Davon hatten 9 Skoliosen: Ia = 1, IIa = 3, IIb = 4, III = 1.

Dazu berichtet Reisner: Mehr als die Hälfte waren Zufallsbefunde, die übrigen klagten über Kreuzschmerzen, die zum größten Teil auf anderen Ursachen (Nierensteine, Ischias, Lumbago, bösartige Geschwülste) beruhten. Ein kleiner Rest, bei dem sich klinisch kein Grund für die Schmerzen finden ließ, zeigte röntgenologisch entweder eine auf dem Übergangswirbel beruhende Skoliose oder eine Arthrosis des (meist einseitig) gelenkig verbundenen Übergangswirbels. Doch nicht jede Skoliose bei Übergangswirbeln muß Schmerzen machen (unter 9 hatten nur 3 klinische Beschwerden), ebenso nicht jede Arthrosis. *Zwei Fälle mit starken Beschwerden wurden operiert und schmerzfrei.*

Eine Ergänzung erfährt die vorhergehende Aufzählung von Reisner durch eine zweite Statistik über 4500 Wirbelsäulen mit 222 Übergangsgangswirbeln = 4.9% (darunter 150 männlich und 92 weiblich).

| | | männl. | weibl. | 4500 | 222 | |
|---|---|---|---|---|---|---|
| Ia | Einseitig vollkommen | 74 | (44) | (30) | 1,6% | 33% | |
| | | | | | | | 73% |
| Ib | Einseitig gelenkig | 88 | (51) | (37) | 2,0% | 41% | |
| IIa | Doppelseitig vollkommen | 35 | (18) | (17) | 0,8% | 16% | |
| | | | | | | | 23% |
| IIb | Doppelseitig gelenkig | 16 | (11) | (5) | 0,3% | 7% | |
| III | Eine Seite vollkommen, eine Seite gelenkig | 9 | (6) | (3) | 0,2% | 4% | |
| | | 222 | | | 4,9% | 100% | |

Davon nur 18 Skoliosen Ia = 8, Ib = 8 und je eine bei IIa und III.

Bei 20 Fällen (10%) konnte keine einwandfreie Ursache als Schmerzquelle gefunden werden. Man konnte also geneigt sein, die Sakralisation hierfür verantwortlich zu machen. Skoliosenbildung ist als engere Schmerzursache von untergeordneter Wichtigkeit, da nur ein sehr geringer Anteil aller Übergangswirbel zu einer ausgesprochenen Skoliose führt. Von den 18 Skoliosen waren bei dieser Untersuchung nur 6 mit Beschwerden behaftet. Die Art dieser Schmerzen unterschied sich in nichts von den Ermüdungsschmerzen bei anderen Skoliosen. 3 Männer hatten schwere Arthritis deformans ohne jegliche Kreuzschmerzen. Ein Fall hatte erhebliche Kreuzschmerzen, ohne daß die hier glatten Gelenkflächen irgendeine Andeutung von Arthritis zeigten. Reisner warnt dringend vor einer Überbeurteilung des Röntgenbefundes. Reisner stellt somit das Krankheitsbild der schmerzhaften Lumbalisation und Sakralisation als sehr selten hin.

Auf das deutsche Schrifttum, in dem viele Einzelfälle ausführlich beschrieben sind, habe ich oben genügend hingewiesen. Ich möchte hier nur noch die italienische Literatur heranziehen.

In einer Veröffentlichung von v. Putti und O. Scaglietti (Bologna) wird ausführlich von mehreren Fällen schmerzhafter Sakralisation und deren Beseitigung durch Resektion des anormalen Querfortsatzes berichtet.

(Indicazioni cliniche alla cura chirurgica della sacralizzazione dolorosa della V lombare e considerazioni sui risultati).

Estratto dea La Chirurgia degli organi di movimento Volume XVIII, Fascicolo V Anno 1933.

(Tecnica dell'apofisectomia nella sacralizzazione della quinta vertebra lombare.)

Estratto da La Chirurgia degli organi di movimento Volume XVII, Fascicolo I Anno 1932.

O. Scaglietti berichtet von den Beobachtungen, die er mit Putti zusammen bei Sakralisation und durch sie verursachte Beschwerden machen konnte. In einer genauen Ausführung gibt er die Operationstechnik wieder. Sie sind der Ansicht, daß die Sakralisation schmerzhaft sein kann, besonders, wenn sie einseitig und unvollständig ist, im Gegensatz zur vollständigen und bilateralen Sakralisation.

Nach ihrer Überzeugung soll ein chirurgischer Eingriff, der bisher noch nicht sehr günstig beurteilt wurde (allerdings nur bei streng klinischer Indikation und einwandfreiem Röntgenbefund) zu dauerhaften Resultaten führen, die sonst nicht erzielt werden können.

Scaglietti hat 58 Fälle genauer untersucht, davon 57 Präparate und einen Fall an der Leiche, wobei er folgende Schlüsse gezogen hat.

1. Daß bei der Sakralisation die überzähligen foramina sehr häufig weit und frei sind und Variationen in Bezug auf Form und Richtung aufweisen.

2. Angeborene enge foramina ziemlich selten sind.

3. Bei den leichten Formvariationen der anormalen foramina können sich häufig Randerhebungen der Wirbelkörper und Nearthrosen hinzugesellen, die Verengung des Durchtrittskanals verursachen, dies also eine sekundäre und keine primäre Erscheinung sei.

Die alte Auffassung ging dahin, eine Erweiterung des foramen zu erreichen, die, wie man annahm, einen Druck auf den durchtretenden Nerv ausüben sollte. Heute ist man darangegangen den Querfortsatz des 5. Lendenwirbels ganz oder teilweise zu resezieren oder auch die Gelenkverbindung zu anklylosieren.

Die oft auftretende Skoliose soll durch frühzeitige Diagnose einer Sakralisation und entsprechender Behandlung derselben, ausgeglichen werden, ehe dieselbe Zeit hat, sich zu manifestieren.

In manchen Fällen ist eine Regeneration des Knochenfortsatzes nach der Resektion beobachtet worden. Scaglietti gibt von dem „Krankenmaterial" d. „Istituto Rizzoli — Bologna" an:

Obgleich weit über 100 zur Behandlung gekommener Sakralisationen im „Istituto — Rizzoli Bologna" beobachtet wurden, sind nur 4 davon chirurgisch angegangen worden.

In seiner Veröffentlichung vom Jahre 1933 gibt Scaglietti eine Übersicht über 73 operierte Fälle, die bisher im gesamten Schrifttum verzeichnet wurden. Davon hatten 52 gute Erfolge, d. h. im Durchschnitt nach ungefähr Jahresfrist Schmerzlosigkeit, 16 ziemlich gute, d. h. die Schmerzen hatten sich gebessert, so daß sie nur ab und zu auftraten. 4 zur Operation gelangten Fälle hatten keinen Erfolg. Ein Fall kam zum Exitus.

Diese Resultate, so sagt er, geben noch keine Veranlassung, endgültige Schlüsse zu ziehen, doch sei auch ein Wiedereinsetzen der Schmerzen nach der Operation, wenn sie durch eine abermals auftretende Verknöcherung bedingt seien, kein Gegenbeweis dafür, daß eine schmerzhafte Sakralisation nicht in Erscheinung treten könne.

In der orthopädischen Klinik „Friedrichsheim" in Frankfurt a. Main wurden 45 Fälle von Sakralisation bezw. Lumbalisation beobachtet. Sie verteilen sich auf eine Zeitspanne von gut 10 Jahren.

Über Beschwerden und Krankheitsverlauf konnte nicht in jedem Falle Auskunft gegeben werden, da nicht immer genaue Aufzeichnungen vorhanden waren.

Ein Rundschreiben an die 45 Patienten hatte nur in 10 Fällen eine Antwort zur Folge. Die anderen Fragebogen hatten den Empfänger nicht erreicht, da die Anschrift nicht mehr zutreffend war. Nach einer Durchsicht des mir zur Verfügung stehenden Materials konnte ich folgende Aufstellung machen: 45 Fälle von Sakralisation bezw. Lumbalisation. Hiervon entfallen 27 auf das weibliche und 18 auf das männliche Geschlecht. Die Verteilung auf die Altersstufen war folgendermaßen:

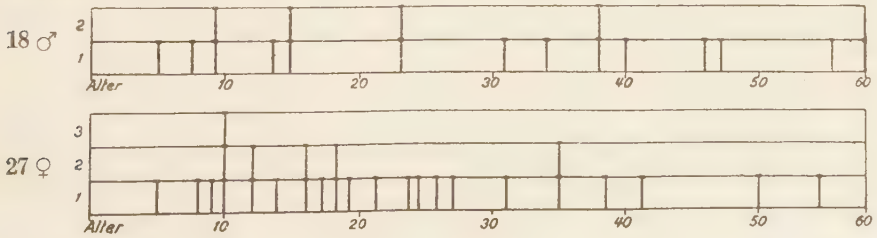

Um sich ein genaues Bild von den statischen Verhältnissen insbesondere der unteren Wirbelsäule zusammen mit dem Beckengürtel machen zu können, ist ein Gesamtröntgenbild der Wirbelsäule einschließlich Becken nebst Oberschenkel erforderlich. Ferner eine Aufnahme nach Teschendorf, um den Übergangswinkel klar prüfen zu können.

Es waren vorhanden:

13 Gesamtbilder einschließlich Hüfte.
25 Gesamtbilder ausschließlich Hüfte.
18 Aufnahmen nach Teschendorf, dazu 5 mit nicht vollkommener „Aufrollung" der Wirbelsäule.
38 Frontalaufnahmen.
6 Seitenaufnahmen.

Von letzteren zeigten 3 stärkere Lordosen mit osteoarthrose interspinosa, wovon zwei deutliche Verschmälerung des letzten Wirbelzwischenraumes zeigten, verbunden mit Verdichtung der angrenzenden Wirbel. Es bestand also hier eine Degeneration der letzten Zwischenwirbelbandscheibe, wie wir sie als Osteochondrose kennen.

Die Röntgenaufnahmen zeigten 19 Fälle von Lumbalisation, 19 Fälle von Sakralisation und 5, die eine Unterscheidung nicht zuließen, da das Bild auf einen zu kleinen Raum beschränkt war.

In allen Fällen ist eine Unterscheidung von einseitiger und doppelseitiger Überbrückung zum Darmbein von Bedeutung. Bei der Lumbalisation waren 5 beidseitig und 14 einseitig. Von den beidseitigen, die im Gesamtbild einen gut ausbalancierten Zustand der Statik im Lendenwirbelsäulenbereich zeigten, waren 2 mit einer geringgradigen Skoliose, die sich schon im untersten Lendenbereich ausgleichen konnte, behaftet. Von den einseitig Lumbalisierten zeigten 7 Skoliosen mit Gegenkrümmung, 5 geringere Skoliosen, die sich im untersten Lendenbereich ausgleichen konnten und nur 2 Wirbelsäulen mit geradem Verlauf. Von den Skoliosen mit Gegenkrümmung, die sich bei diesen Fällen zeigten, wurde eine operativ durch Entfernung der Knochenspange zum Darmbein angegangen. Es bestanden aber in diesem Falle keine Schmerzen, nur lediglich eine wesentliche Behinderung bei Sport und Spiel der 9jährigen Patientin. Die Skoliose, die sich vorher schlecht beeinflussen ließ, konnte so deutlich gestreckt werden. Stellen wir nun die Fälle von Sakralisation dem gegenüber, so bietet sich folgendes Bild:

19 Fälle von Sakralisation, davon 2 beidseitig und 17 einseitig. Von den beidseitigen war eine gerade, die andere zeigte eine geringe Skoliose, während von den einseitig sakralisierten nur 1 stärkere Skoliose mit Gegenkrümmung aufwies, 7 geringere Skoliosen mit Ausgleich im unteren Lendenbereich und 9 Wirbelsäulen ohne Skoliose.

7 Fälle waren, was Diagnose Lumbalisation oder Sakralisation anbetrifft, nicht genau festzulegen. Hiervon war 1 Skoliose mit Gegenkrümmung, 4 mit Ausgleich schon im unteren Lendenbereich und 2 Wirbelsäulen ohne Krümmung.

Die Zusammenstellung über Skoliosenbildung macht uns auf die besondere Bedeutung der Statik aufmerksam. Die Lumbalisationsformen scheinen eine weniger stabile Konstruktion als diejenigen der Sakralisation aufzuweisen. Davon bieten die einseitigen Veränderungen noch ungünstigere Verhältnisse. Das Gewicht des menschlichen Körpers wird am besten getragen, wenn beide Körperhälften vollkommen gleichmäßig verteilt und belastet sind. Bei einseitiger Spangenbildung vom letzten Lendenwirbel zum Kreuzbein scheint eine Verlagerung des Schwerpunktes im Skelettsystem nach einer Seite eine entsprechende Verlagerung des ganzen Körpergewichtes mit sich zu bringen. Was das für die Muskulatur zu bedeuten hat, ist wohl jedem klar, der einmal längere Zeit eine einseitige Belastung seinem Körper zugemutet hat.

Die ungleichmäßigen Verhältnisse scheinen durch Wachstumshemmungen auf der fixierten Seite begünstigt zu werden. Oft kann man sich durch einen Blick auf das Röntgenbild von diesem Zustand überzeugen. Auch zeigt sich dort meist eine Schiefstellung des Beckens. Selbst auf den Schenkelhals scheint sich diese Mehrbelastung auszuwirken, denn in 2 Fällen war eine deutliche Winkeldifferenz des Schenkelhalses zum Femur auf der mehrbelasteten Seite festzustellen, was gleichzeitig eine Verkürzung des Beines zur Folge hatte. 2 weitere Fälle zeigten diese Vara-Stellung des Schenkelhalses in leichtem Ausmaße. Eine Annäherung des Beckenkammes zum Trochanter major war ebenso zu beobachten. Therapeutisch wurde in 7 Fällen diesem Umstand durch Verkürzungsausgleich Rechnung getragen. Davon entfielen 3 Fälle auf Sakralisation mit 1½, ½, 1½ cm und 4 Fälle auf Lumbalisation mit 2, 1½, 1, ½ cm.

Bei Untersuchung der Verbindungen der Wirbelsäule zum Darmbein ergab sich folgendes Bild:

Die Querfortsätze waren *zapfenförmig* in 2 Fällen beiderseits, in 5 Fällen einseitig. *Gelenkbildungen beiderseits* in 2 und einseitig in 15 Fällen. *Knöcherne Verwachsungen* in einem Falle beiderseits und in 6 Fällen einseitig. In 11 Fällen war *gleichzeitig Gelenkbildung und Zapfenform* kombiniert, in 2 Fällen knöcherne Verwachsung mit Zapfenform.

Aufzeichnungen über Beschwerden konnte ich in 16 Fällen feststellen. Diese äußerten sich in Schmerzen in der Kreuzgegend oder am Bein, sei es im Oberschenkel oder im Sinne eines Ischiasschmerzes. (Von den

45 Fällen waren 7 ohne Krankenberichte, also nur Röntgenbilder vorhanden.)

In 5 Fällen ging eine Gewalteinwirkung voraus. Davon hatten 4 keine Skoliosenbildung, 1 eine schon in der unteren Wirbelsäule ausgleichbare leichte Skoliose und endlich war bei einem der 4 vorgenannten Fälle ein Unterschied der Winkel zwischen Schenkelhals und Femur festzustellen, bei knöcherner Verwachsung des Querfortsatzes rechts und Zapfenbildung links. Ein weiterer Fall dieser 4 zeigte eine doppelseitige Lumbalisation mit Gelenkbildung, sowie eine Spondylosis deformans. Der folgende hiervon hatte Schmerzen im Oberschenkel bei bestehender Lumbalisation auf der einen und Gelenkbildung auf der anderen Seite. Hier wurde ein Verkürzungsausgleich von $1^1/_2$ cm gegeben. Konservative Behandlung führte bis auf einen Fall zur Besserung. Letzterer zeigte eine einseitige gelenkige Sakralisation ohne Skoliosenbildung.

In 5 Fällen traten Beschwerden im Bein bezw. Oberschenkel und Ischiasbeschwerden auf.

In einem dieser Fälle mit Ischiasbeschwerden, einseitig knöcherner Sakralisation und leichter Skoliose im unteren Wirbelbereich, wurde die Behandlung abgebrochen. In zwei Fällen wurde ein Verkürzungsausgleich von je $1^1/_2$ gegeben. Beim letzten dieser Fälle waren Nervenstörungen rechts bei gelenkiger Sakralisation derselben Seite, starker Lordose mit osteoarthrosis interspinosa, sowie deutlicher Osteochondrose im letzten Lendenwirbelzwischengelenk vorhanden. Es stellte sich keine Besserung ein, trotz konservativer Behandlung und Unterstützungsmieder.

Die Nervenstörung bestand in geringem Ischiasdruckschmerz, Atrophie und verminderter Sensibilität mit Kräfteverminderung.

Raumbeengungen im Gebiete der Nervenaustrittsstelle konnte ich in keinem der 45 Fälle feststellen, ich möchte jedoch betonen, daß ich infolge unzureichender Röntgentechnik in 10 Fällen keine klare Bildverhältnisse vorfand. Die oben angeführten 5 Fälle mit Nervenstörungen zeigten jedoch einwandfreie Nervenaustrittsstellen. Die Beschwerden in diesen Fällen verliefen chronisch, wobei einem dieser Fälle ein Trauma (wie vorher erwähnt) vorausging.

Hinzu kommen noch 6 Fälle mit chronischen Beschwerden. Zwei derselben zeigten stärkere Skoliosen mit Gegenkrümmung, es handelt sich um Lumbalisation, die übrigen 4 Fälle waren einseitig sakralisiert und wiesen bis auf eine Ausnahme eine geringe Skoliose im unteren Lendenwirbelbereich auf.

Die konservative Behandlung dient dazu, die z. T. äußerst heftigen und mitunter schon jahrelang bestehenden ischiasartigen Schmerzen zu beseitigen. Es wurden angewendet Liegeschalen (für die Skoliose), Massage, Wärme, Turnen, Korsett und Überbrückungsmieder sowie Geradehalter.

In 7 Fällen kam ein Verkürzungsausgleich am Bein zur Anwendung. In vielen Fällen wurde das gesteckte Ziel, die Beseitigung der Beschwerden, erreicht. Nur beim Versagen der konservativen Behandlung kommt die operative Therapie in Frage. Diese kam in einem Falle erfolgreich zur Anwendung und wurde in einem anderen angeraten, kam aber nicht zur Ausführung.

Einiges zum Nachdenken gibt uns weiterer Fall. Hier handelte es sich um einen 5jährigen Jungen, der wegen einer Fehlbildung am rechten Unterarm operiert wurde. Dieser war stark unterentwickelt. Der Radius fehlte, sowie der 1. Mittelhandknochen bis auf einen kleinen Rest. Der Daumen war unterentwickelt, die Elle um 5 cm kürzer als auf der gesunden Seite. Außerdem fehlte die rechte 12. Rippe und der letzte Lendenwirbel war auf derselben Seite lumbalisiert, d. h. er wies hier eine Mangelentwicklung auf. Ob hierdurch die Frage nach einer erblichen Anlagestörung berechtigt ist, läßt sich wohl schwer entscheiden. Es wäre von Interesse einem Erblichkeitsfaktor nachzuforschen.

Außer den schon angeführten Zustandsbefunden konnten noch Fälle kombiniert mit Coxa valga, Hüftgelenksentzündung nach Bang, angeborener Symphysenspalte mit Coxa valga, Perthes, Hüftluxation, Bogenasymmetrie des Übergangswirbels mit beiderseitiger Coxa valga, Kyphose, Nervenentzündung, Spondylosis deformans und 2 Fälle von Arthritis deformans festgestellt werden.

*Zusammenfassung:*

*Aus dieser Zusammenstellung läßt sich ersehen, daß die Zustandsbilder sehr vielfältig sind und eine klare Entscheidung für Ursache und Auswirkung nicht möglich ist, sie muß vielmehr durch genaue Untersuchung der Einzelfälle geklärt und sichergestellt werden. Die von mir untersuchten Fälle zeigen, soweit es sich um Lumbalisation handelt, stärkere Verkrümmungen der Wirbelsäule als in den Fällen von Sakralisation.*

*Bis auf einen Fall, der operativ zu einem Heilerfolg führte, kam durchweg eine konservative Behandlungsweise zur Anwendung. Diese bestand in Wärme, Massage, Turnen, Liegeschalen (für die Skoliosen), Geradehalter, Korsett, Überbrückungsmieder sowie Verkürzungsausgleich am Bein.*

*Schriftenverzeichnis:*


Albrecht, H.: Die Beziehung zwischen Gynäkologie u. Orthopädie. — Zentralblatt für Gynäkologie 1932, Nr. 45.

— Die Bedeutung des Ileosakralgelenkes für die Entstehung der statischen Kreuzschmerzen. — Archiv f. Gynäkologie, Bd. 134, Heft 3.

Bockelmann, O. u. Kreuz, L.: Die patholog. Veränderungen des Lendenwirbelsäulen- u. Kreuzbeingebietes u. ihre Beziehungen zum Kreuzschmerz der Frau. — Archiv f. Gynäkologie, Bd. 151, Heft 1 u. 2.

Heidsieck, E.: Der Nervus obturatorius bei Sakralisation des 5. Lendenwirbels. — Zeitschr. f. orthop. Chir., Bd. 63, Heft 2, 1935.

Hohmann, G.: Die Sakralisation des 5. Lendenwirbels. — Zeitschr. f. ärztl. Fortbildung, 1928, Nr. 23.

— Über Verschiebung von Wirbeln. — Zeitschr. f. ärztl. Fortbildung, 1938, Nr. 21.

Hass, J.: Welche Ursachen liegen den Rücken- und Kreuzschmerzen zugrunde? — Wiener Klin. Wochenschrift, 1929, Nr. 49 (Springer).

Junghanns, H.: Die anatomischen Besonderheiten d. V. Lendenwirbels und der letzten Lendenbandscheibe. — Archiv f. orthop.- u. Unfallchirurgie, Bd. 33, Heft 2.

Putti, V. u. Scaglietti, O.: Tecnica dell'apofisectomia nella sacralizzazione della quinta vertebra lombare. — Estratto da La Chirurgia degli organi di movimento Vol. XVII Fascicolo 1 — 1932 (Cappelli — Ed. Bologna).

— Indicazioni cliniche alla cura chirurgica della Sacralizzazione dolorosa della quinta lombare e considerazioni sui risultati. — Estratto da La Chirurgia degli organi di movimento Vol. XVIII, Fascicolo V. 1933 (Cappelli — Bologna).

Reisner, A., Ffm.: Sonderdruck aus: Archiv f. Orthop.- u. Unfallchir., Bd. 32, Heft 4.

— Kreuzschmerzen u. lumbosakraler Übergangswirbel — Fortschritte auf d. Gebiete d. Röntgenstrahlen. — (Kongreßheft.) Bd. 48. 1933.

Schanz, A.: Insufficientia vertebrae. Verlag v. Ferd. Enke, Stuttgart. 1921.

Schmorl, G.: Die gesunde und kranke Wirbelsäule im Röntgenbild. Verlag Gg. Thieme.

Schrader: Zur klinischen u. unfallmedizinischen Bedeutung der Sakralisation u. Lumbalisation. — Archiv f. orthop.- u. Unfallchirurgie, Bd. 30, Heft 3.

Stehr, Ldw.: Lendenlordose u. Kreuzschmerzen. — Archiv f. orthop.- u. Unfallchirurgie, Bd. 33, Heft 3.

zur Verth: Die Medizinische Welt, Nr. 35.

— Hexenschuß u. Unfall. — Jahreskurse z. ärztl. Fortbildung. Dez. 1931.

— Kreuzschmerz und Wirbelsäule. — Zeitschr. f. ärztl. Fortbildung, 31, Nr. 6.

Beiträge zur Lumbagofrage. Sakralisation u. Unfall. — Monatsschrift f. Unfallheilkunde, 1932, Nr. 6.

— Sakralisation, Lumbalisation. — Archiv f. orthop.- u. Unfallchir., Bd. 32, Heft 4.

Warntr, Friedr.: Studien zur Pathologie d. Lumbosakralgebietes. — Monatsschr. f. Unfallkunde u. Versicherungsmedizin, Beiheft 4. 1930.

Nach Abschluß der Arbeit möchte ich an dieser Stelle Herrn Professor Dr. Hohmann meinen ganz besonderen Dank aussprechen für die Anregung zu der Arbeit, sowie für die wohlwollende Förderung, die mir bei der Beschaffung der Literatur und bei der Abfassung zuteil wurde.

Paul Rowold.

*Lebenslauf.*

Als Sohn des Fabrikanten Otto Rowold und seiner Ehefrau Franziska geb. Eller, wurde ich am 28. August 1915 zu Oberursel a. Ts. geboren.

Ich besuchte die Oberrealschule zu Oberursel a. Ts. bis zur Reifeprüfung Ostern 1934. Dann studierte ich Medizin in Marburg a. d. L., Düsseldorf, Freiburg, Jena und in Frankfurt am Main.

Die ärztliche Vorprüfung legte ich am 24. Februar 1938 in Marburg ab.

Das medizinische Staatsexamen beendete ich am 28. August 1940.

Zur Zeit bin ich zur Wehrmacht einberufen.

Paul Rowold.